



**European Society of
MusculoSkeletal Radiology**

Kas-İskelet Ultrasonografisi Uygulama Rehberi

I. Omuz

Çeviri Editörleri
Demirhan Dıraçoğlu
Mahir Topaloğlu

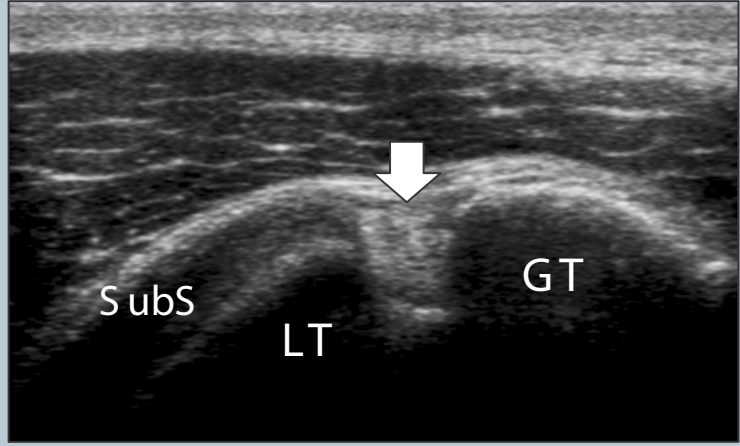
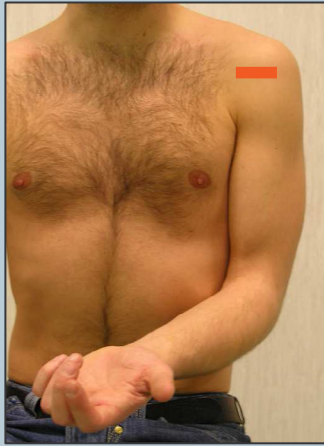Bölüm Çevirisi
Başak Şeker Ekizceli

1

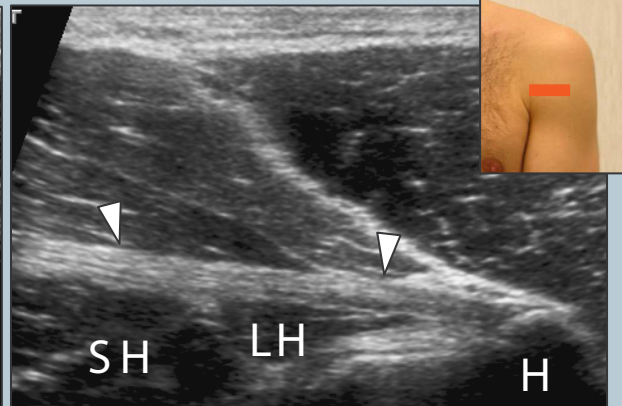
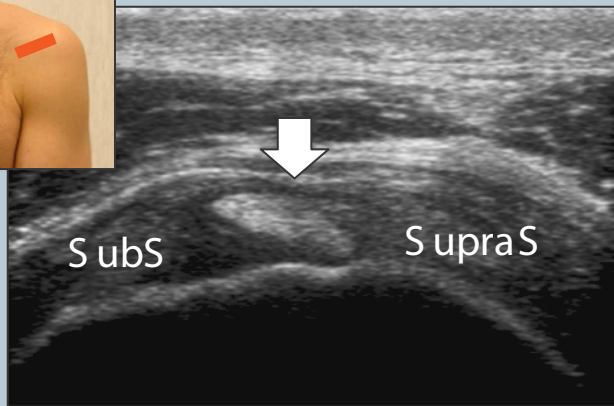
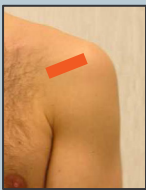Farklı ülke ve enstitülerde omuz ultrasonografisi için hasta pozisyonlamasında değişiklikler olsa da hastayı dönen bir sandalye üzerinde muayene etmeyi öneriyoruz. Bu pozisyon, hekimin probu omuzun anterior, lateral ve posterior bölgelerine, basitçe hastadan sandalye üzerinde dönmesini isteyerek ulaşmasına izin vermektedir.

2 Biseps tendonunun uzun başı

Kolu hafif internal rotasyonda (kontralateral dize doğru yönelmiş) dirsek 90° fleksiyonda avuç içi yukarı bakacak şekilde yerleştiriniz. Büyük ve küçük tüberkül arasındaki biseps tendonunun uzun başını bularak başlayınız.



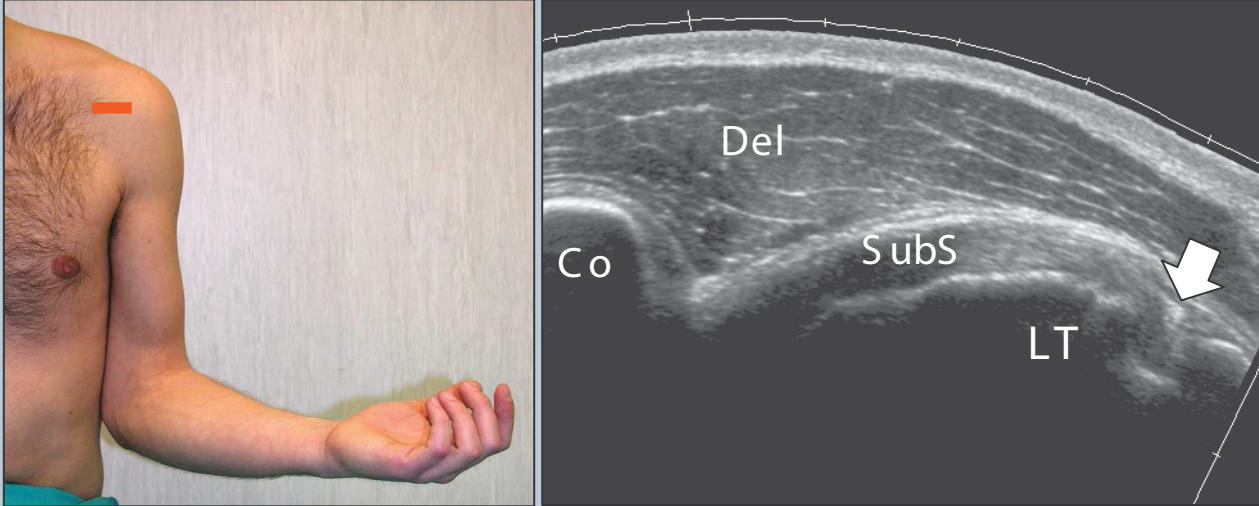
Bisepsi incelerken kısa ve uzun eksen planlarını kullanınız. Probu bisepsin intraartiküler ilerleyişini görüntüleyebilmek için yukarıya doğru, myotendinöz kavşağa (pektoralis majör tendon seviyesi) ulaşmak için ise aşağıya doğru kaydırınız.



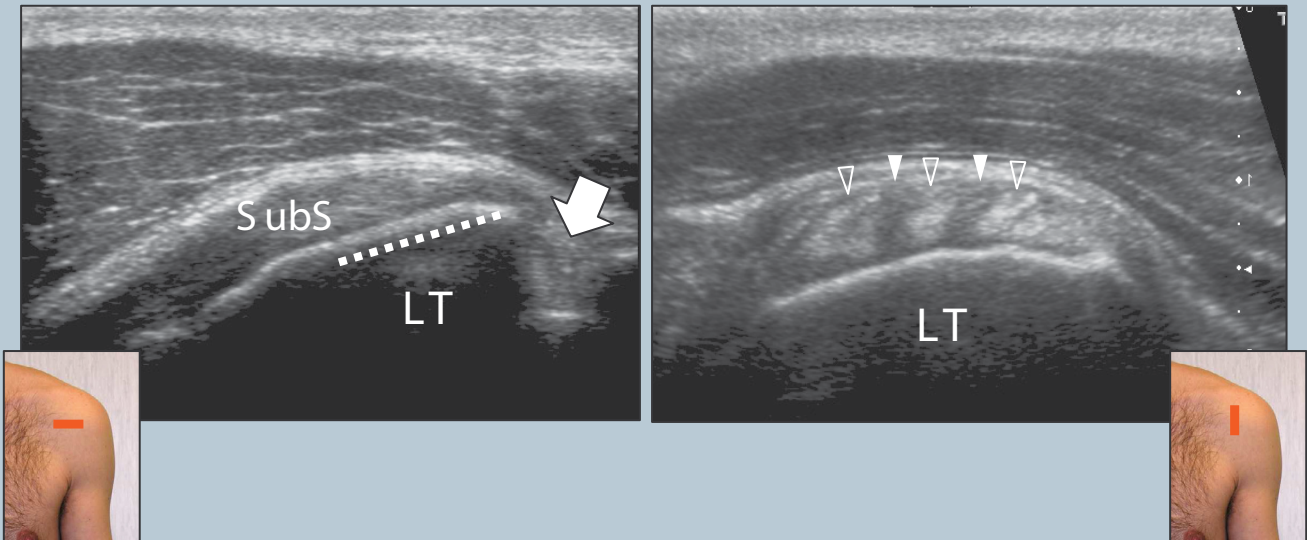
Şekil Açıklaması: SubS, subskapularis tendon; SupraS, supraspinatus tendon; Ok, biseps tendonunun uzun başı; LT, tüberkulum minus; GT, tüberkulum majus; SH, biseps kısa baş; LH, biseps uzun başı; H, humerus shaftı; Ok-ucu, pektoralis majör tendonu

3 Subskapularis tendonu

Subskapularis tendonu ve küçük tüberkül üzerindeki insersiyosunu görüntülemek için dirseği iliak krest üzerinde fikse ederek kolu eksternal rotasyona getiriniz (Dirseğin lateral göğüs duvarında kalkmasını ve abdüksiyonunu nötralize etmek için el hafif supinasyona getirilir).



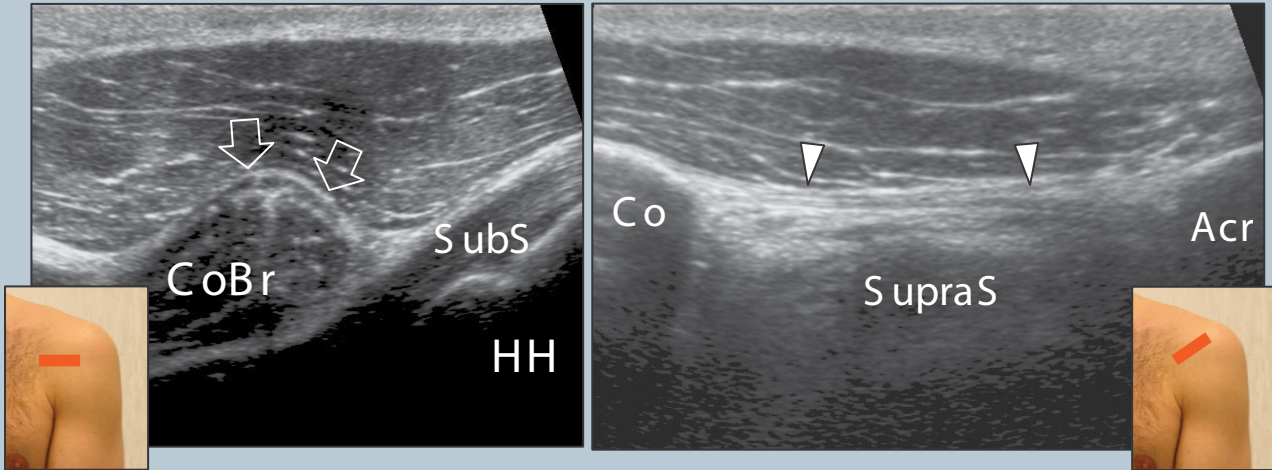
Bu tendon kol sarkıkken pasif eksternal ve internal rotasyon sırasında uzun (transvers plan) ve kısa (sagittal plan) eksenlerinde değerlendirilmelidir.



Şekil Açıklaması: Ok, biceps tendonunun uzun başı; kesikli çizgi, subskapular tendonun insersiyosu; Co, korakoid; Del, deltoid kas; LT, tüberkülüm minus; SubS, subskapularis tendon; boş ok-uçları, subskapularis kasının tendon fasikülleri; beyaz ok-uçları, tendon fasikülleri ile interpoze olan kas dokusu.

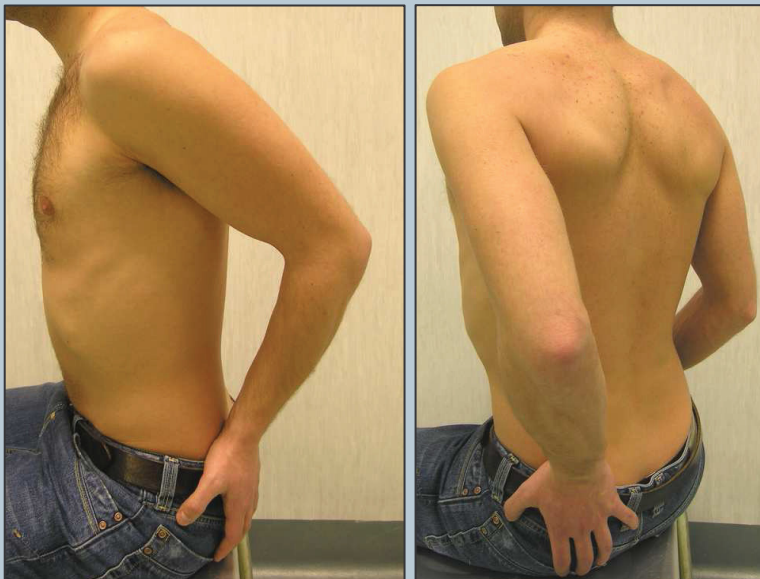
4 Anteromedial yapılar ve korakoakromial ligament

Probu transvers planda mediale doğru hareket ettirerek, korakoid prosese, korakoakromial ligamente (probun medial kenarı korakoid proses üzerinde ve lateral köşesi akromion üzerinde yukarıya ve laterale doğru kaydırılır), bitişik tendonu ve subakromial subdeltoid bursanın anteriorunu kontrol edin. Sonrasında, subskapular reses ve subkorakoid bursayı efüzyon için kontrol ediniz. Eksternal ve internal rotasyon anteromedial impingement'i göstermek için yararlı olabilir (korakoid proses ve küçük tüberkül arasındaki mesafenin internal rotasyonda ölçümü).



Şekil Açıklaması: Acr, akromion; Boş oklar, bicepsin kısa başı; Beyaz ok-uçları, korakoakromial ligament; Co, korakoid; CoBr, korakobrakialis; HH, humerus başı; SubS, subskapularis tendonu; SupraS, supraspinatus

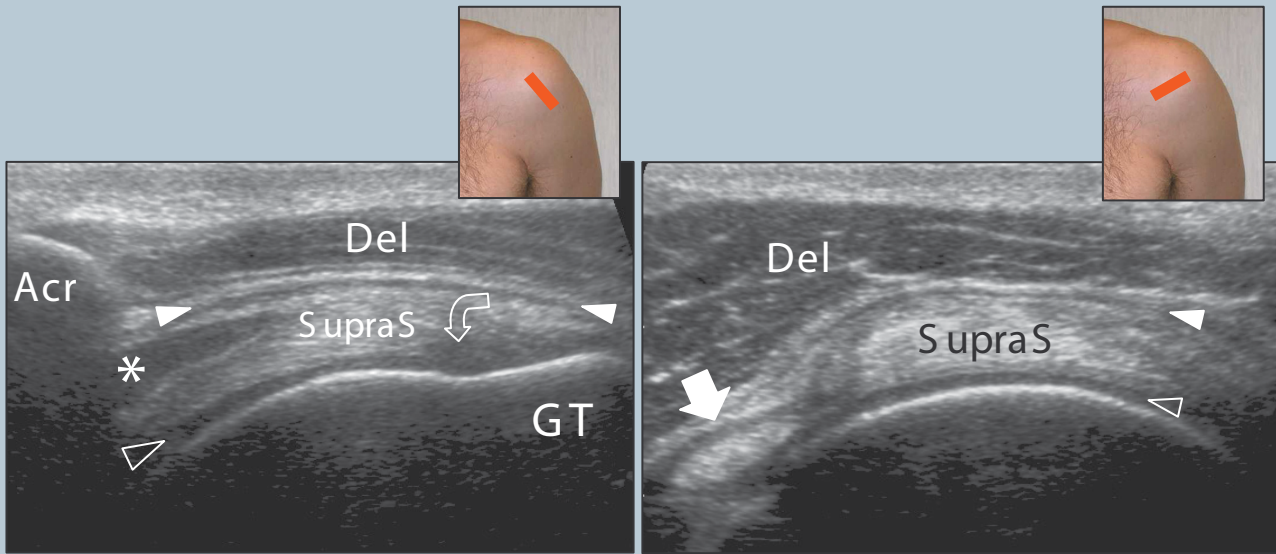
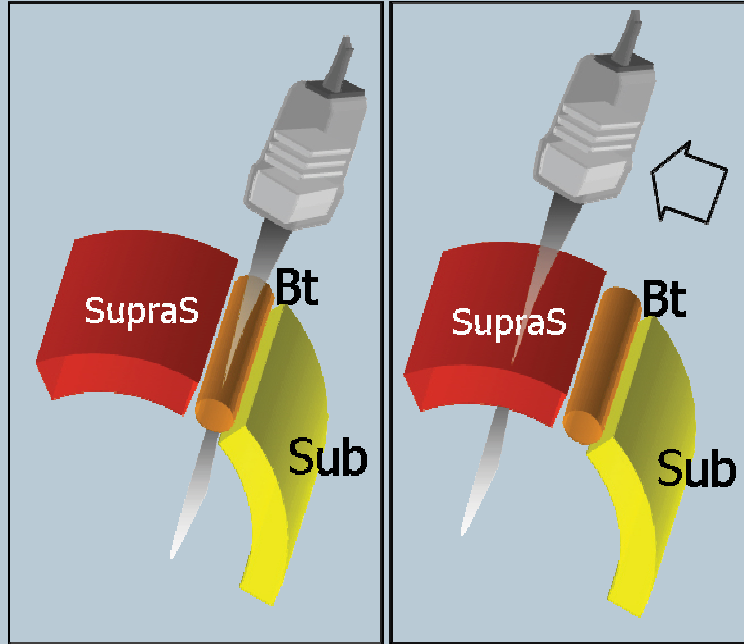
5 Supraspinatus tendonu: pozisyonlama (1)



Hastanın kolunu, avuç içi iliak kanatın superiorunda, dirsek fleksiyonda arkada yerleştiriniz. Supraspinatus tendonu uzun ve kısa eksen boyunca incelenmelidir.

5 Supraspinatus tendonu

Supraspinatusu görüntüleyebilmek ve uygun prob oryantasyonu elde etmek için bicepsin intraartiküler parçası işaret noktası olarak kullanılır. Aslında, bu tendonlar birbirlerine paralel olarak seyrederek ve biceps belirgin fibriler paterni nedeniyle kolayca tanınabilir. Prob bicepsin en uzun hali görülene kadar döndürülmelidir. Sonrasında probu supraspinatus üzerinde yukarıya ve posterior yöne doğru oryantasyonu değiştirmeden kaydırınız. Sonuç görüntü supraspinatustur. Supraspinatus ve deltoid arasında, normal subakromial-subdeltoid bursa ince hipoekoik bir bant gibi görünür.

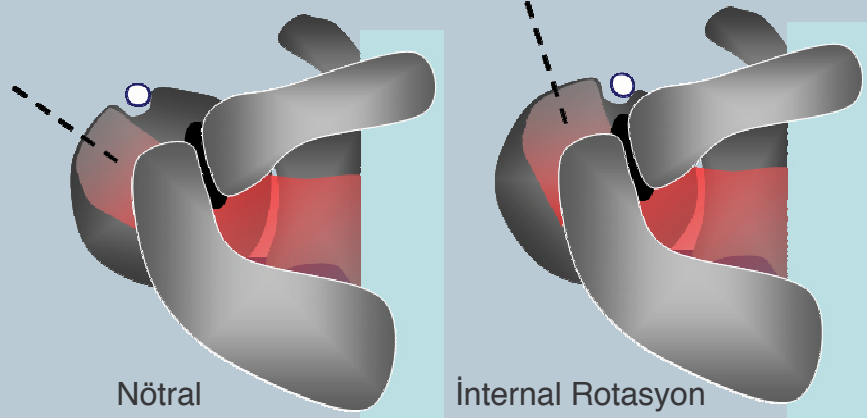
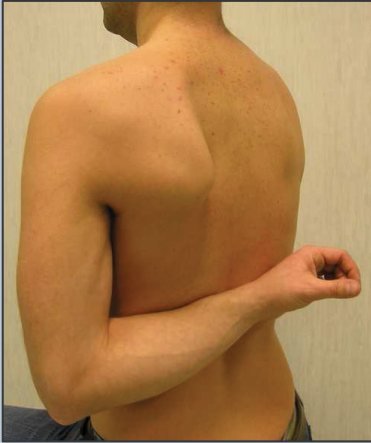

Tendonu kaplayan alan üzerinde anizotropiyi engellemek için prob hafifçe tilt yapılmalıdır. Subakromial-subdeltoid bursanın lateral cebini büyük tüberkülün lateral köşesi boyunca incelemeyi unutmayınız. Kısa eksenle supraspinatus incelenirken, normal kaf, biceps tendon işaret noktasından 2 cm gerisi ile aynı kalınlıkta olmalıdır: bu noktadan geriye gidildiğinde görülen tendon infraspinatustur.

Şekil Açıklaması: Acr, akromion; yıldız, miyotendinöz kavşak; Del, deltoid kası; GT, tüberkulum majus; boş ok-ucu, ariküler kartilaj; eğri ok, anizotropiyeye bağlı hipoekoik artefakt; düz ok, biceps tendonunun uzun başı; SupraS, supraspinatus tendon; beyaz ok ucu, subakromial subdeltoid bursa.

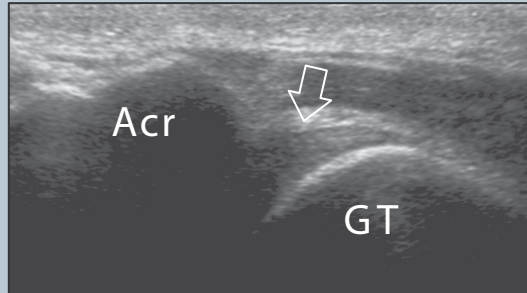
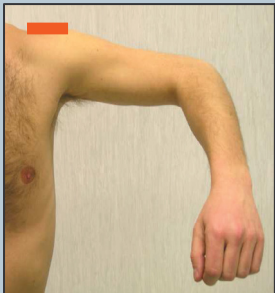
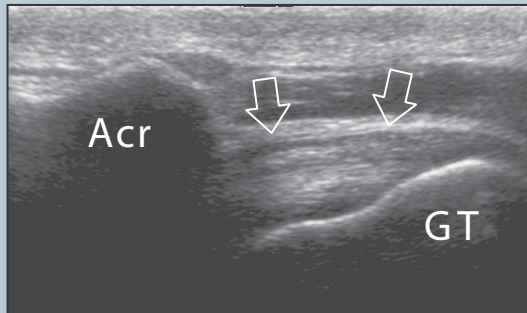
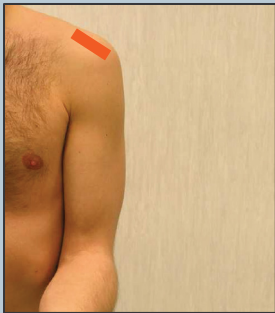6 Supraspinatus tendonu: pozisyonlama (2)

Elin dorsumunu karşı arka cebin üzerine yerletiriniz (Zorlu internal rotasyon, stres manevrası). Dirsek ve lateral göğüs duvarı arasında herhangi bir boşluk olmamalıdır. Bu pozisyonun kullanılması ile supraspinatus daha anterior hale gelir ve prob supraspinatus ile aynı eksende olması için vertikal olarak oryente edilmelidir. 5. bölümde anlatılana göre tendon liflerinin daha gergin olduğunu akılda bulundurunuz. Bu durum yırtık boyutunun daha fazla hesaplanmasına sebep olabilir. Aşırı internal rotasyon nedeniyle, biceps tendonunun uzun başının bu pozisyonda görüntülenmesi zor olabilir.



7 Subakromial sıkışma testi

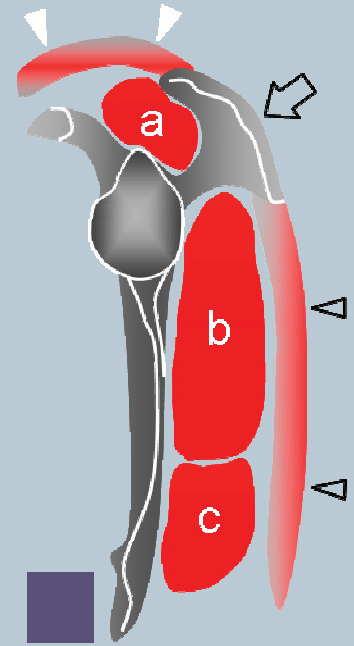
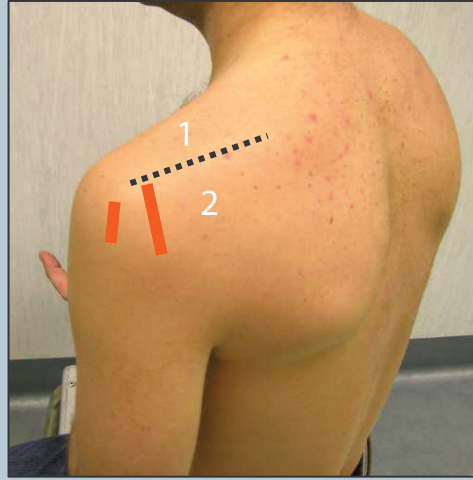
Subakromial (antero-superior) sıkışmanın dinamik değerlendirilmesi probun koronal planda medial kenarının akromionun lateral kenarına yerleştirilmesi ile yapılabilir. Hasta kolunu internal rotasyondaiken abduksiyona getirir. Bu manevra ile supraspinatus ve bursa korakoakromial arkin derinine geçerken görünebilir.



Şekil Açıklaması: Acr, akromion; Acr, akromion; GT, tüberkülum majus; oklar, supraspinatus tendonu

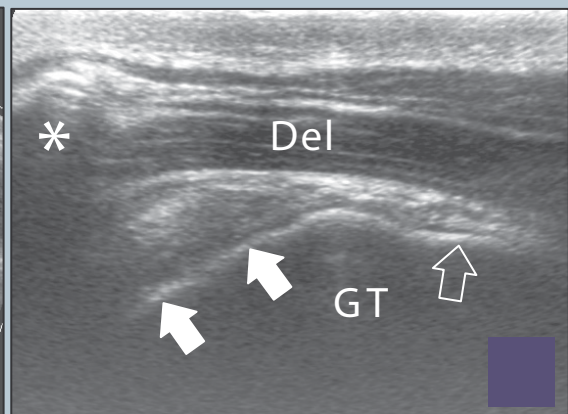
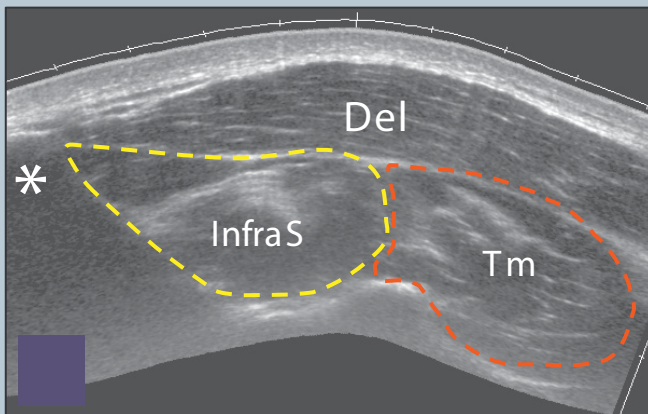
8 Infraspinatus ve teres minor tendonu

Probu, glenohumeral eklemin posterioruna, kol 2.bölümde anlatıldığı pozisyonda olacak şekilde (el karşı omuz üzerinde olacak şekilde) yerleştiriniz ve posterior fossa oluşumlarının görüntü alanına girmesi için derinliği arttırınız. Spina skapulayı; sagittal planda supraspinöz fossa (prob yukarı kaydırıldığında) ve infraspinoz fossanın (prob aşağıya doğru kaydırıldığında) ayırımında işaret noktası olarak kullanınız.



Şekil Açıklaması: a, supraspinatus; ok, spina skapula; b, infraspinatus; c, teres minor; kesikli çizgi, spina skapula; 1, supraspinöz fossa; 2, infraspinoz fossa; boş ok-ucu, deltoid; beyaz ok-ucu, trapezius.

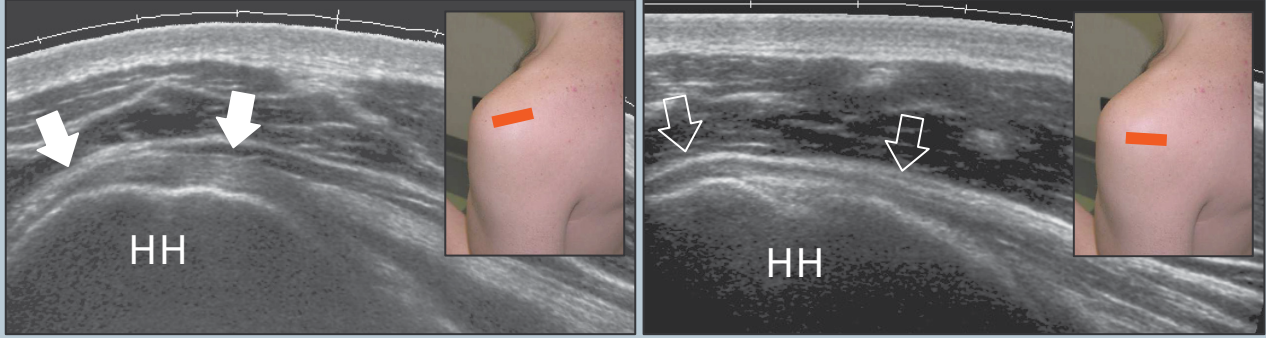
Deltoidin derininde infraspinoz fossayı dolduran infraspinatus ve teres minorü ayrı ayrı değerlendiriniz. Bu kaslar tarandıktan sonra probu sagittal planda tüberkulum majusa doğru kaydırın. İki tendonu ait oldukları kaslardan çıkarak ayrı birer yapı olarak değerlendiriniz.



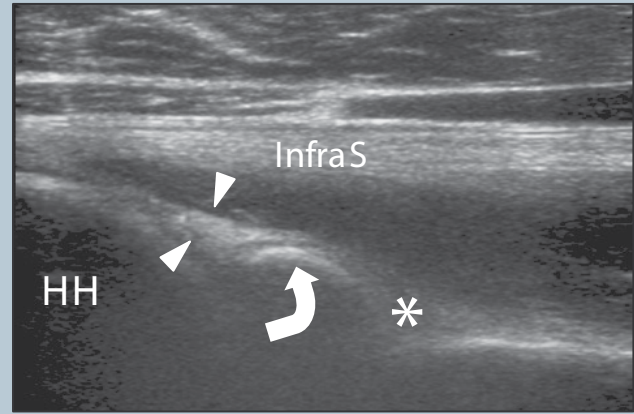
Şekil Açıklaması: yıldız, spina skapula; kesikli çizgi, spina skapula; Del, deltoid; GT, tüberkulum majus; InfraS, infraspinatus kası; Tm, teres minor kası; boş ok, teres minor tendonu; beyaz oklar, infraspinatus tendonu.

9 Posterior yapılar ve posterior glenohumeral eklem boşluğu

Bu tendonları; probu glenohumeral eklemin posterioruna yerleştirerek, uzun eksenlerde (transvers planda) kolun internal ve eksternal rotasyonunda (2.bölümdeki pozisyonla aynı) ayrı ayrı değerlendiriniz.



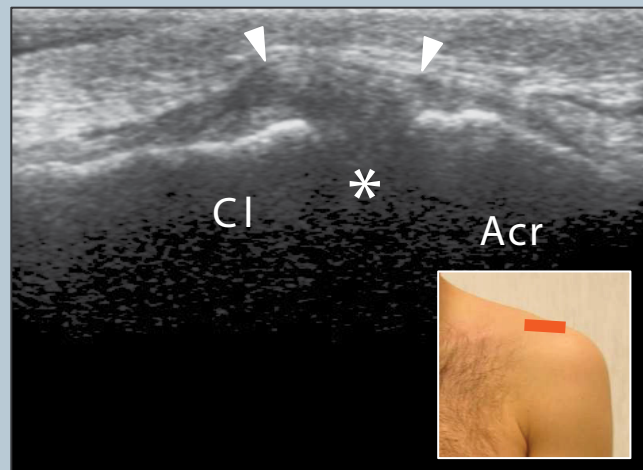
Posterior labrum- kapsül kompleksine bakınız ve eklemin posterior boşluğunu efüzyon için tarayınız. Posterior labrumdaki ince yapılar net bir şekilde görülebilir. Spinoglenoid çentiği görüntülemek için transvers planda labruma medial olacak şekilde probu hareket ettiriniz. Çoğunlukla bu alanı gözden kaçırmamak için derinliği arttırmak gereklidir. Bu alandan orjin alan paralabral kistler de aranmalıdır.



Şekil Açıklaması: yıldız, spinoglenoid çentik; eğri ok, kemik glenoid; HH, humeral baş; InfraS, infraspinatus; boş ok, teres minör tendonu; beyaz ok, infraspinatus tendonu; beyaz ok uçları, posterior labrum.

10 Akromioklavikular eklem

Akromioklavikular eklemi incelemek için, probu koronal planda omzun üzerine yerleştiriniz. Os akromiale varlığını değerlendirmek için probu anterior ve posteriora kaydırınız. Prob akromioklavikular eklemin posterioruna kaydırılarak, supraspinatus kasının durumunu değerlendirmek mümkündür.



Şekil Açıklaması: Acr, akromion; ok uçları, superior akromioklavikular ligament; yıldız, akromioklavikular eklem aralığı; Cl, klavikula.