



**European Society of
MusculoSkeletal Radiology**

Kas-İskelet Ultrasonografisi Uygulama Rehberi

VI. Ayak Bileđi

Çeviri Editörleri
Demirhan Dıraçođlu
Mahir Topalođlu

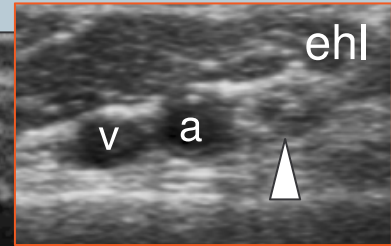
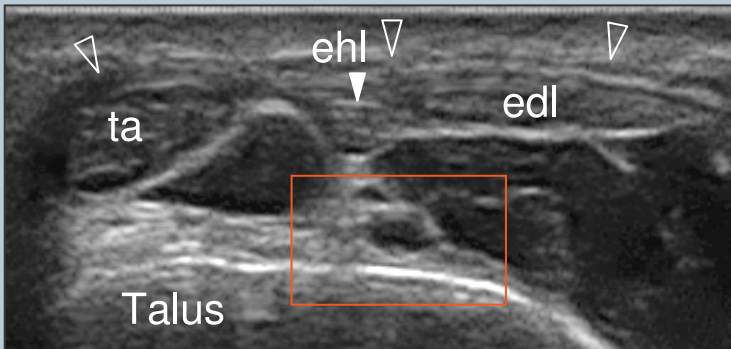
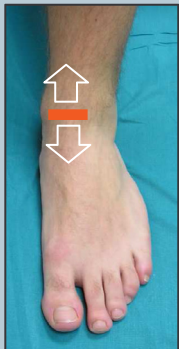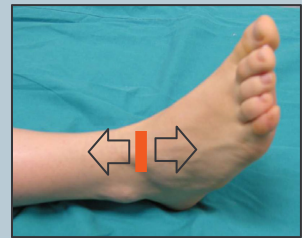
Bölüm Çevirisi
Mert Zure

Not

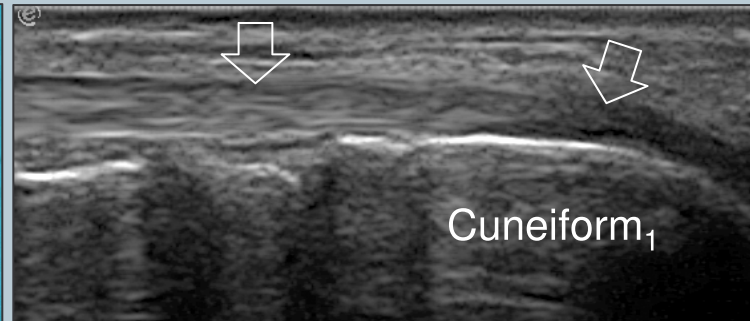
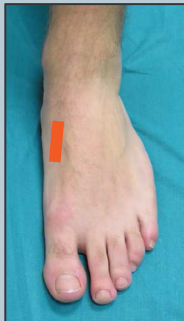Aşağıda açıklanan sistematik tarama tekniği, ayak bileği muayenesinin klinik bulgulara dayanması ve eklemin yalnızca bir (veya birkaç) yönüne odaklanması göz önüne alındığında, yalnızca teoriktir.

1 ANTERIOR AYAK BİLEĞİ: ekstansör tendonlar

Hasta muayene yatağına diz 45° fleksiyonda ve ayak tabanının plantar yüzeyi tamamen masayla temas halinde olacak şekilde yatırılır. Alternatif olarak, hasta sırtüstü yatar ve ayağını, muayene eden kişinin manipüle etmesine izin verecek şekilde yataktan sarkıtır. Probu aksiyel düzlemde yerleştirin ve tibialis anterior, ekstansör hallucis longus ve ekstansör digitorum longus'u incelemek için ayak bileği sırtı üstünde yukarı ve aşağıya doğru ilerleyin. Bu tendonlar, miyotendinöz kavşaktan itibaren boylu boyunca incelenmelidir. Tibialis anterior arterine ve komşu derin peroneal sinire bakın.



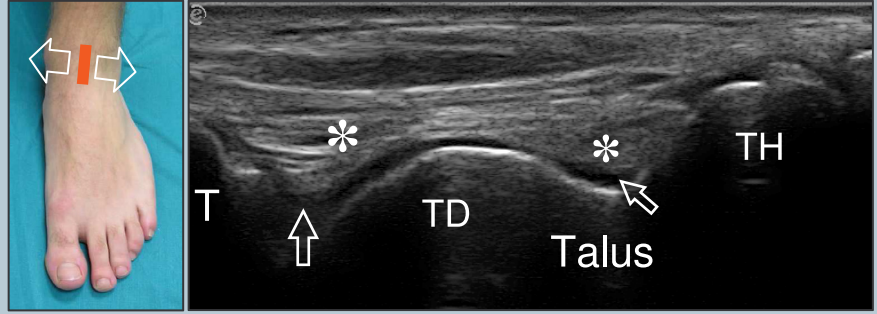
Superior ekstansör retinakulumu ve distal ve medialde uzanan tibialis anterior tendonunun insersiyonunu inceleyin. Tibialis anterior tendonunu takip ederek ilk küneiform kemiğe insersiyonuna bakın.



Şekil Açıklaması: a, anterior tibial arter; edl, ekstansör digitorum longus tendonu; ehl, ekstansör hallucis longus tendonu; ta, tibialis anterior tendonu; boş oklar, distal tibialis anterior tendon; v, anterior tibial ven; boş ok uçları, superior ekstansör retinakulum; beyaz ok başı, derin peroneal sinir

2 ayak bileğinin anterior eklem boşluğu

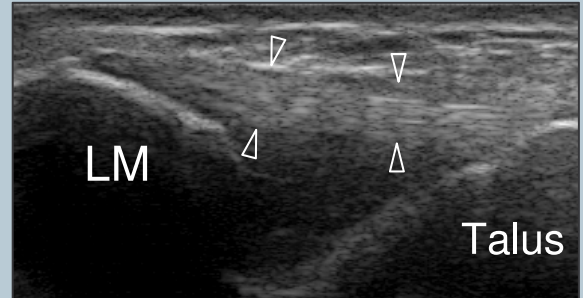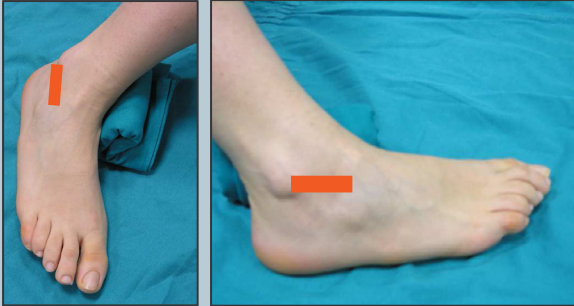Probu, tibiotalar eklemin anterior boşluğunu incelemek üzere, longitudinal düzlemden ayak bileğinin sırtının ortasına yerleştirin. Bu boşluktaki sıvıyı uzaklaştırmak için aşırı plantar fleksiyon kullanılabilir. Talar kubbenin %60-70'i prob mediale ve laterale hareket ettirilerek kolayca değerlendirilebilir.



Şekil Açıklaması: yıldızlar, ön yağ yastığı; oklar, tibiotalar eklemin anterior boşluğu; T, tibia; TD, talar kubbe; TH, talus başı

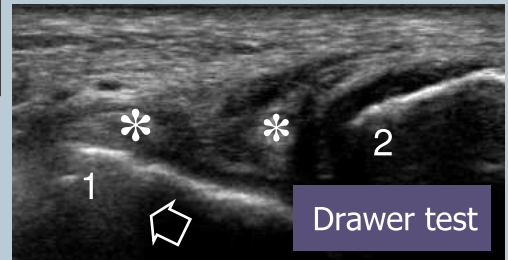
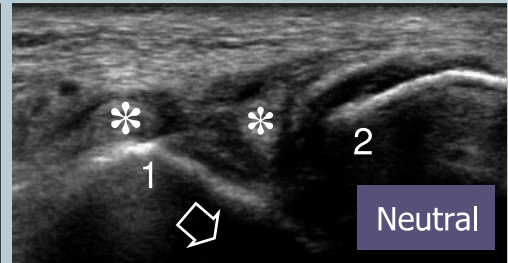
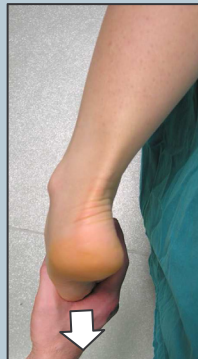3 anterior talofibular ligament

Lateral ligamentleri germek için ayak 1. bölümde açıklanan konuma ek olarak hafif inversiyona alınır. Medial malleol altına konan küçük bir yastık, prob ile ayak bileğinin lateral kısmı arasındaki temasın iyileşmesine yardımcı olacaktır. Anterior talofibular ligamentin görüntüsünü en iyi şekilde almak için, probun posterior ucu lateral malleolün hemen üst kısmına, muayene yatağına paralel olarak yerleştirilir.



Şekil Açıklaması: LM, lateral malleol; boş ok başları, anterior talofibular ligament

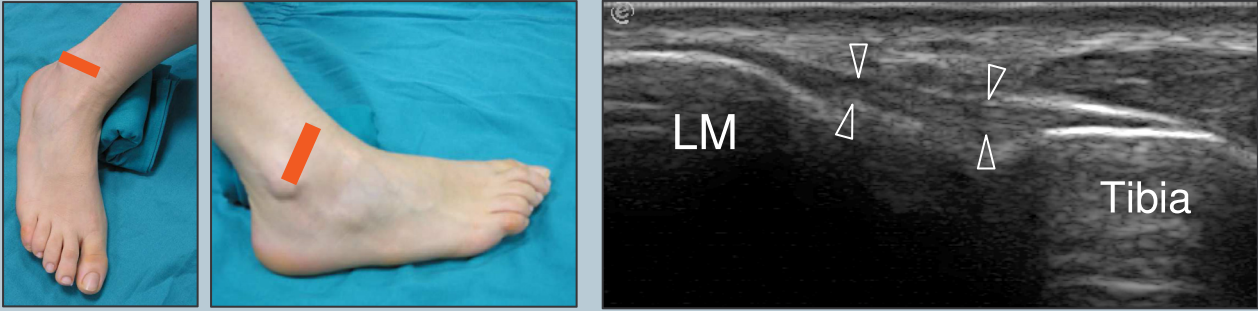
Tam bir yırtık ile parsiyel bir yırtığı ayırt etmek zor olduğunda, hastayı, ayağı muayene masasından sarkacak şekilde yüzüstü yatırın, ayağı plantar fleksiyonda ve inversiyonda iken anteriora doğru çekerek sonografik ön çekmece testi uygulayın. Tam yırtık varlığında, talusun öne kayması ligamanın yırtık uçları arasındaki boşluğu açacaktır.



Şekil Açıklaması: Anterior talofibular ligament yırtığı olan hastada ön çekmece testi. Yıldız, ligaman yırtık uçları; ok, talar kayma; 1, talar yer işareti; 2, fibular yer işareti

4 anterior tibiofibular ligament

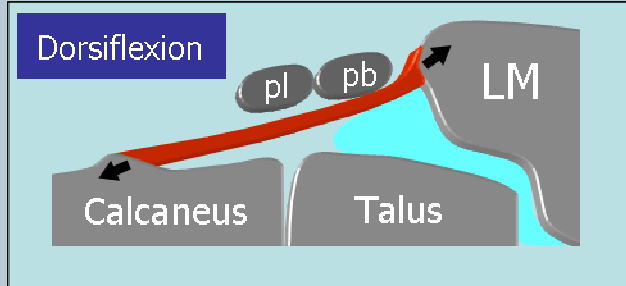
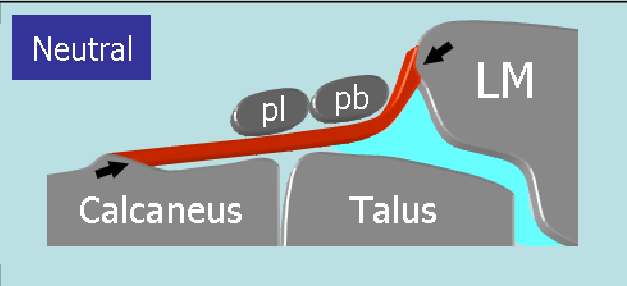
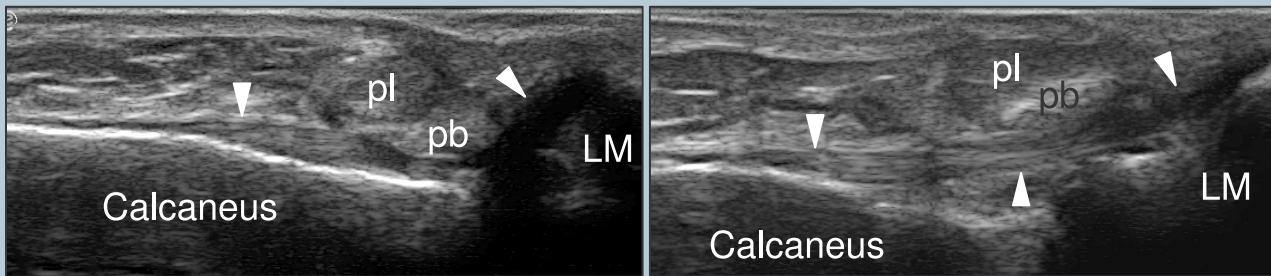
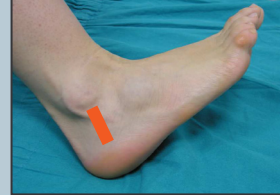3. bölümde açıklanan konumdaki gibi, probun arka ucunu yine lateral malleolün üzerinde tutun, ek olarak probun ön ucunu hafifçe yukarı alarak anterior tibiofibular ligamenti görüntüleyin. Prob, anterior talofibular ligament ile anterior tibiofibular ligament arasında yer alan talar kırırdağın bir parçasının üstünden geçecektir.



Şekil Açıklaması: Ok başları, anterior tibiofibular ligament; LM, lateral malleol

5 kalkaneofibular ligaman

Ayak bileği medial kısmının üstüne yatırılmış pozisyonda, probun üst ucu lateral malleolün hemen altına, alt ucu ise topuğa doğru hafifçe posteriora yerleştirilir, ayak bileği dorsifleksiyona alınır ve oblik koronal bir planda kalkaneofibular ligaman görüntülenir.

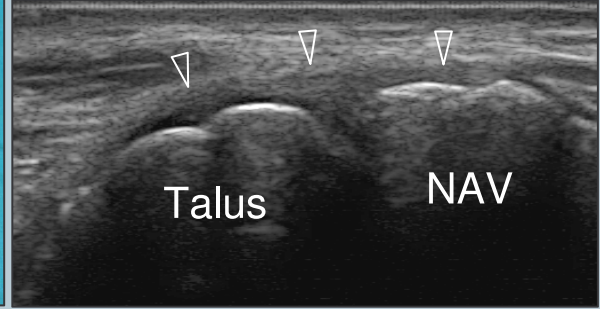
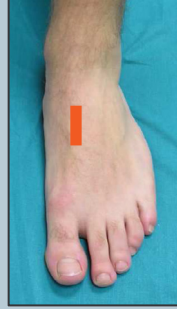

Şekil Açıklaması: Ok başları, kalkaneofibular ligament; LM, lateral malleolus; pb, peroneus brevis tendonu; pl, peroneus longus tendonu

6 dorsal midtarsal ligamentler

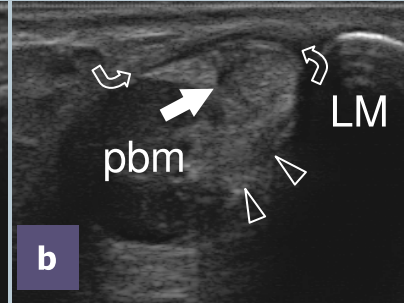
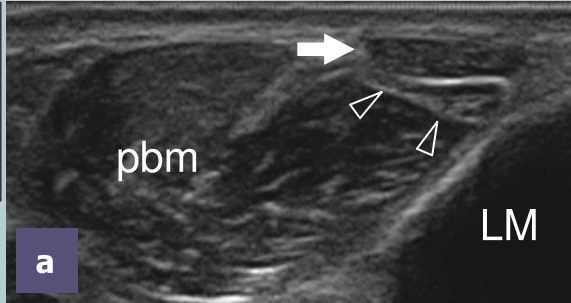
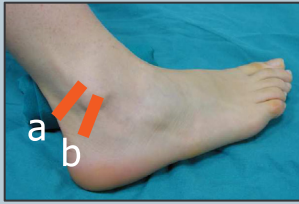Resimdeki midtarsal ligamentlere bakınız: dorsal talonaviküler ligament, dorsal kalkaneokuboid ligament ve kalkaneo-kuboido-naviküler ligament (kalkaneusun anterolateral tüberkülünün avülsiyonu)

Şekil Açıklaması: Ok başları, dorsal talonavikular ligament; NAV, naviküler kemik

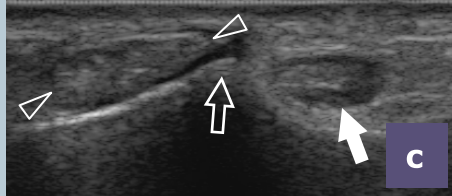
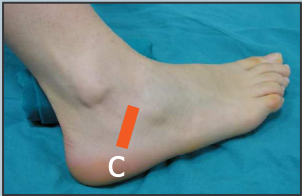


7 LATERAL AYAK BİLEĞİ: peroneal tendonlar

Lateral malleolün arkasında, probu peroneal tendonların üzerine yerleştirerek kısa eksenle bu tendonları inceleyin (uzun eksenli düzlemler sınırlı görüntü verir). Çünkü bu tendonlar malleol çevresinde bulunurlar, probu eğip US dalgalarını tendonlara dik tutmayı unutmayın ve böylece tarama sırasında anizotropiden kaçınınız. Bu tendonları yaklaşık 5 cm yukarıya ve sonrasında aşağı inframalleolar bölgeye kadar takip etmeye devam edin.

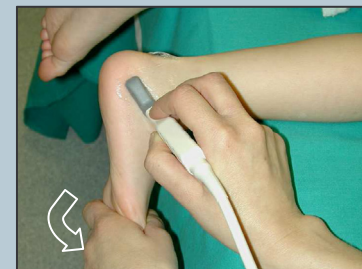


Kalkaneusun peroneal tüberkülünün seviyesinde bu tendonları görün ve peroneus longus tendonunu os peroneuma kadar takip edin. 5. metatarsalın tabanına kadar peroneus brevis tendonunu izleyin. Sonra da superior ve inferior peroneal retinakulum'a bakın.



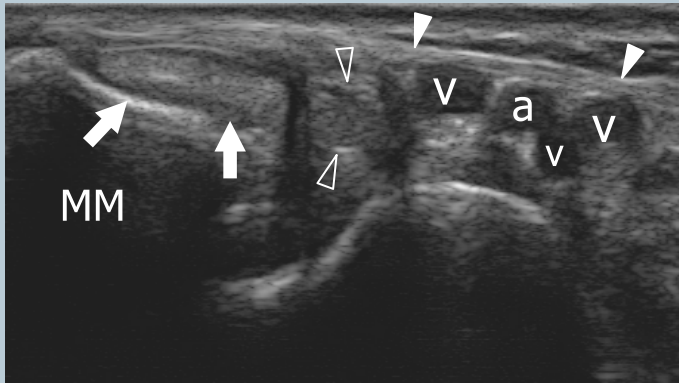
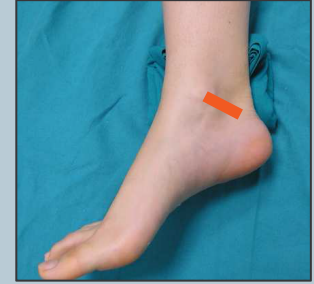Şekil Açıklaması: ok başları, peroneus brevis tendonu; eğri oklar, superior ekstansör retinakulum; LM, lateral malleolus; pbm, peroneus brevis kası; boş ok, peroneal tüberkül; beyaz ok, peroneus longus tendonu

Peroneallerin intermitan sublüksasyonundan klinik olarak şüphelenildiğinde, probu lateral malleol seviyesinde transvers düzleme yerleştirin, istirahatte ve daha sonra da dirençli dorsifleksiyon ve eversiyon sırasında taramayı gerçekleştirin. Superior retinakulumun sublüksasyonunu veya distansiyonunu görmek için eversiyona karşı direnç muayene edenin serbest eliyle oluşturulabilir.



8 MEDIAL AYAK BİLEĞİ: tibialis posterior ve fleksör digitorum longus tendonları

Medial ayak bileği muayenesi için hasta, ayağın plantar yüzeyi içe bükülü, “kurbağa bacağı” pozisyonunda oturur. Alternatif olarak, hasta sırtüstü pozisyonunda, ayak da hafifçe laterale dönük şekilde yatabilir. Lateral malleol altına konan küçük bir yastık, medial ayak bileği derisi ile prob arasındaki temasın iyileşmesine yardımcı olacaktır. Tendonların muayenesi önce yapılır.

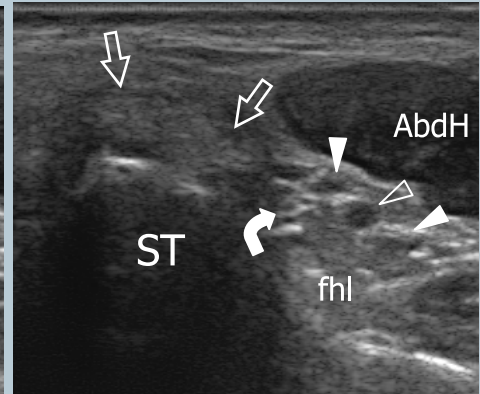
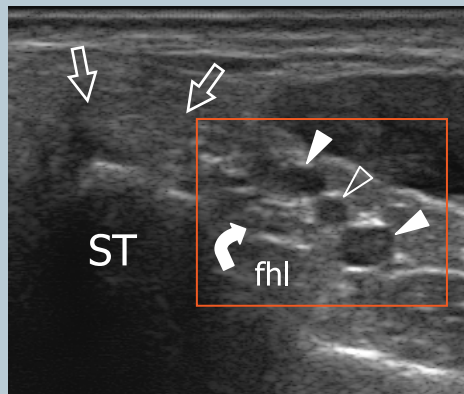
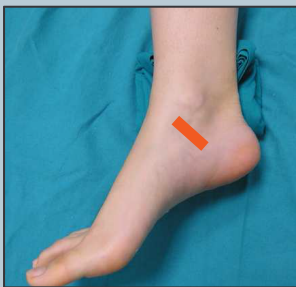

Medial malleolün arkasında probu tibialis posterior ve fleksör digitorum longus tendonlarının kısa eksenine yerleştirin. Miyotendinöz kavşaktan insersiyonuna kadar tibialis posterior tendonunu takip edin. Bu tendonun insersiyonunu uzun ekseninde tararken aksesuar naviküler kemiğin varlığını kontrol edin.

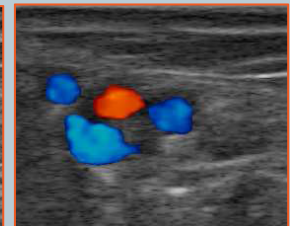
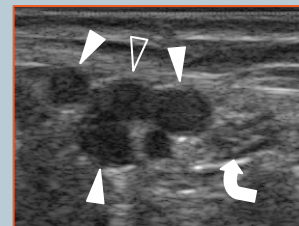
Şekil Açıklaması: a, tibialis posterior arteri; MM, medial malleol; v, posterior tibial venler; boş ok uçları, fleksör digitorum longus tendonu; beyaz ok uçları, fleksör retinakulum; beyaz oklar, tibialis posterior tendonu

9 tarsal tünel ve tibial sinir

Fleksör digitorum longus tendonunu sustentakulum tali'ye ulaşmak üzere takip edin. Fleksör retinakulum, posterior tibial damarlara ve tibial sinire dallarıyla (medial ve lateral plantar sinirler) birlikte bakın. Damarların açık olup olmadığının değerlendirilmesinde kompresyon yardımcı olabilir.



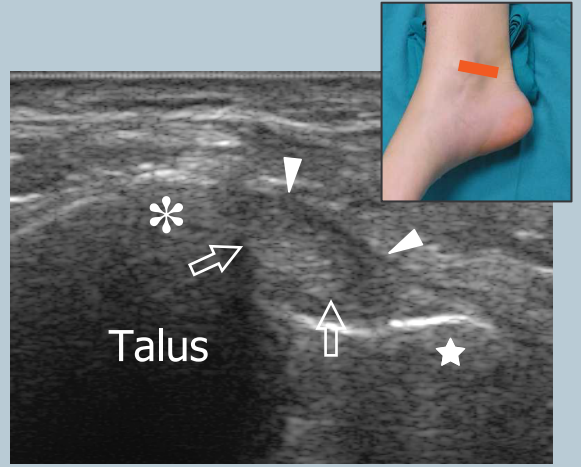
Şekil Açıklaması: AbdH, abductor hallucis kası; eğri ok, tibial sinir; fhl, fleksör hallucis longus tendonu; ST, sustentakulum tali; düz oklar, fleksör digitorum longus tendonu; boş ok başı, posterior tibial arter; beyaz ok uçları, posterior tibial venler



10 fleksör hallucis longus tendonu (kısa eksen)

Aynı pozisyonda, fleksör hallucis longus'u görüntülemek için daha posteriora bakınız. Kullanılacak kemik yer işaretleri lateral ve medial talar tüberküllerdir. Tendonlar bu iki tüberkül arasında uzanır. Bu tendonu değerlendirmek için ayak başparmağının pasif fleksiyon-ekstansiyonunu kullanın, tendon posterior talus üzerinde hareket ederken görülecektir. Bu tendonu kısa eksenli düzlemde sustentaculum tali'nin altından geçerken ve fleksör digitorum longus'u çaprazlarken takip edin.

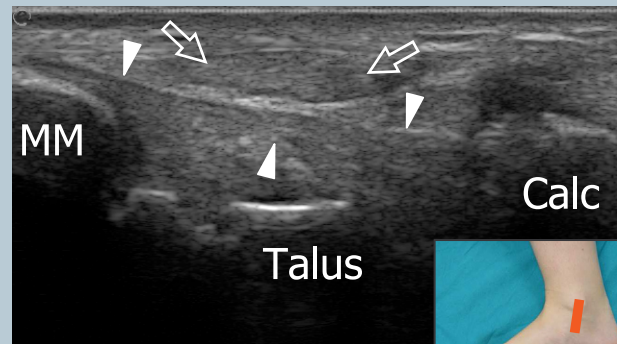
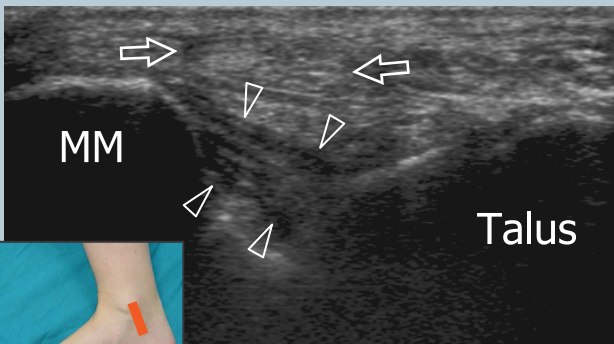
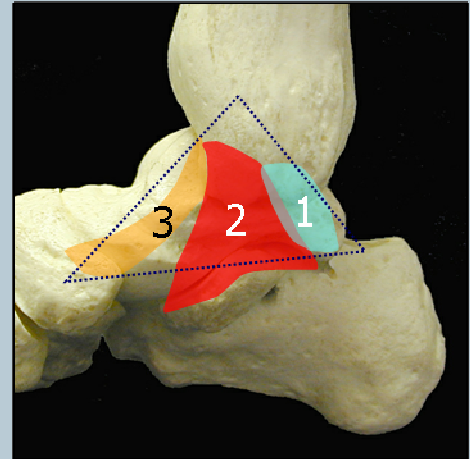
Şekil Açıklaması: yıldız, medial tüberkül; beş köşeli yıldız, lateral tüberkül; oklar, fleksör hallucis longus tendonu; ok başları, retinakulum



11 deltoid ligament

Deltoid ligamanın posterior kısmı, ayak bileğine dorsifleksiyon yaptırılırken koronal planda incelenir. Probu üst ucu medial malleolun hemen altında tutulurken, alttaki kenar biraz arkaya (tibiotalar), üst uca paralel veya biraz öne (tibiokalkanear) döndürülür. Ligamanın ön kısmı (tibionaviküler) en iyi nötr bir pozisyonda görülür. Sustentaculum tali ve naviküler kemik arasında spring ligament (lateral kalkaneonaviküler ligament) görüntülenir.

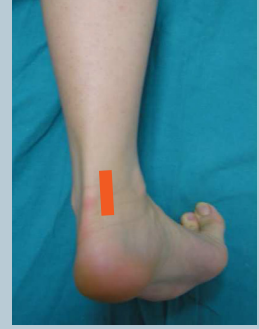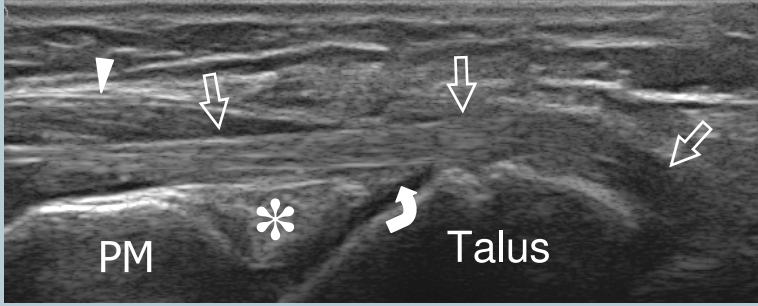
Şekil Açıklaması: Deltoid ligament komponentleri. 1, tibiotalar ligament; 2, tibiokalkanear ligament; 3, tibionaviküler ligament



Şekil Açıklaması: oklar, posterior tibial tendon; MM, medial malleol; boş ok uçları, tibiotalar ligament; beyaz ok uçları, tibiokalkanear ligament; Calc, kalkaneus

12 fleksör hallucis longus tendonu (uzun eksen) ve posterior eklem boşluğu

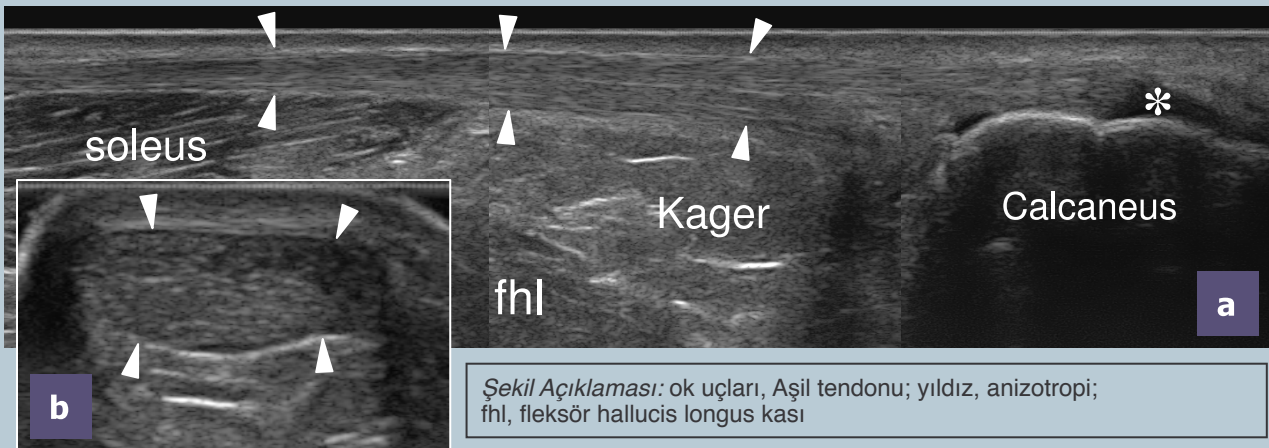
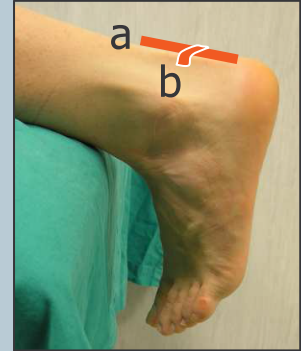
Hasta yüzüstü yatırılır ve ayağı bacağa dik tutmak için parmaklar muayene masasına dayandırılır. Prob, tibiotalar ve subtalar eklemlerin arka boşluklarını ve fleksör hallucis longus'un proksimal kısmını uzun ekseninde incelemek üzere oblik sagittal düzlemde aşil tendonunun hemen medialinde konumlandırılmıştır. Eklemlerin arka boşluklarındaki sıvı bu pozisyonda anteriora hareket edebilir.



Şekil Açıklaması: yıldız, posterior yağ yastığı; ok başı, fleksör hallucis longus kası; eğri ok, posterior ayak bileği eklem boşluğu; düz oklar, fleksör hallucis longus tendonu; PM, posterior tibial malleol

13 aşil tendonu

Hasta yüzüstü pozisyonda ayağı masadan sarkacak şekilde yatırılır. Öncelikle inspeksiyon ile her iki tarafı kıyaslayarak tam kat yırtığı düşündüren farklılıkları görebilirsiniz. Ardından prob ile, aşil tendonunu, miyotendinöz kavşağından kalkaneusa insersiyonuna kadar transvers ve longitudinal planlarda inceleyin. Aşil tendonunu kısa eksenli düzlemlerde tararken, peritendinöz zarfı değerlendirmek için probu her iki tarafa doğru eğin. Aşil tendonunun kalınlığını sadece transvers düzlemde iken ölçün. Aşil tendonu, kalkaneusa insersiyonun kadar takip edilmelidir. Retroaşil ve retrokalkaneal bursaları kontrol edin.

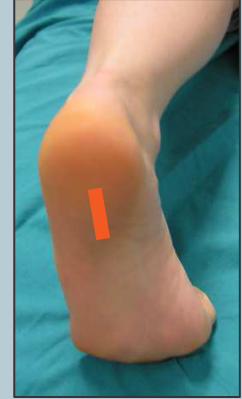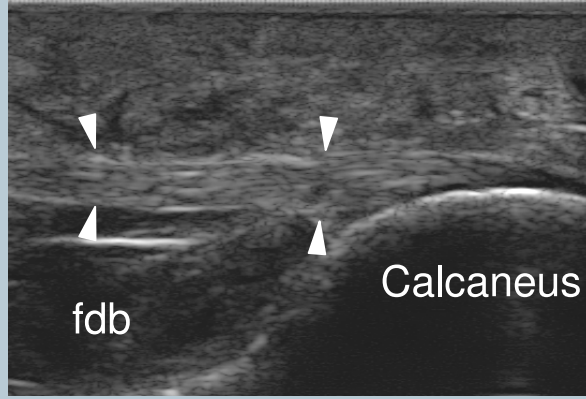


Şekil Açıklaması: ok uçları, Aşil tendonu; yıldız, anizotropi; fhl, fleksör hallucis longus kası

Plantaris tendonuna bakınız. Tam kat aşil tendonu yırtığı durumunda, plantaris tendonu aşilin intakt liflerini taklit edebilir. Pasif dorsal ve plantar fleksiyon sırasında dinamik görüntüleme tam yırtık ile kısmi yırtığı ayırt etmeye yardımcı olur.

14 plantar fasya

Aynı konumda, probu plantar fasya'nın kalkaneal insersiyonunu incelemek üzere, ayađın plantar yüzü üzerine yerleřtirin. Bu bölgeyi görüntülemek için orta hattın hemen medialinden geçen uzun eksen taramaları kullanılır. Fasya kalınlıđını, kalkaneal tüberoziteden ayrıldıđı noktada ölçün. Kalın plantar tabanın ışın emilimini önlemek için parlaklık artırılabilir.



Şekil Açıklaması: ok başları, plantar fasya; Fdb, fleksör digitorum brevis kası